Aus der Abteilung für Zahnersatz (Leiter Prof. Dr. Greve) des zahnärztlichen Instituts (Direktor Prof. Dr. Euler) der Universität Breslau.

Ein Beitrag zur Frage der Konstruktion des Brückenkörpers

Inaugural-Dissertation
zur Erlangung der Würde eines Doktors der Zahnheilkunde
bei der
Hohen Medizinischen Fakultät
der Schlesischen Friedrich Wilhelms-Universität
zu Breslau

vorgelegt von Georg Friedrich Hausam
Zahnarzt

Breslau 1933

Druck von Karl Groda Nachf., W. Grosse
Neumarkt i. Schles.

Gedruckt mit Genehmigung der medizinischen Fakultät
der Universität Breslau.

I. Referent: Professor Dr. Greve
II. „ „ „ Euler

R. UNIV.
BIBLIOTHEEK
LEIDEN

Unter dem Einfluß der biologischen Tendenz, die für die Entwicklung der Prothetik während des vergangenen Jahrzehnts von ausschlaggebender Bedeutung gewesen ist, sind auch für die festsitzende Brücke verschiedene Konstruktionsentwürfe veröffentlicht worden, welche deutlich das Bestreben erkennen lassen, die Schädigungen, wie sie gerade diese Prothesenart am Restgebiß hervorrufen kann, auf ein Mindestmaß zu reduzieren. Die diesbezüglichen Vorschläge erstrecken sich hauptsächlich in zwei Richtungen: Einmal ist es die Frage der Verankerung, wobei zunächst an die Einführung der Halb- und Dreiviertelkrone, sowie der gegossenen bandlosen Hülsenkrone zu denken wäre, durch deren Anwendung eine Irritation der Pulpa und des Parodontiums der Brückenpfeiler vermieden werden soll. In dasselbe Gebiet ist dann die Konstruktion der labil festsitzenden Brücke zu rechnen, die den Pfeilerzähnen die physiologische Eigenbeweglichkeit zu erhalten sucht, — ein Problem, das allerdings zu Gunsten der unbeschränkt starren Verankerung gelöst ist. Der zweite Punkt betrifft die Gestaltung des Brückenkörpers, die im Sinne der anfangs erwähnten Bestrebungen auch in vorliegender Arbeit gesondert behandelt werden soll.

Gerade in letzter Zeit hat diese Frage eingehende Beachtung gefunden, was schon daraus hervorgeht, daß verschiedene Firmen besondere Zahntypen für diesen Zweck, die sogenannten Pontics, herausgegeben haben. Wie jedoch die erschienene Literatur beweist, gehen die Meinungen darüber noch weit auseinander. Der Grund hierfür ist nicht zuletzt darin zu suchen, daß die neuen Konstruktionen im Gegensatz zu den überlieferten Anschauungen stehen, insbesondere im Gegensatz zu der Forderung, eine flächenhafte Bedeckung des Alveolarkammes zu vermeiden, die bisher für die Ausführung der festsitzenden Brücke maßgebend gewesen ist. Wir müssen ja bedenken, daß diese Forderung schon seinerzeit lediglich aus hygienisch-biologischen Erwägungen aufgestellt worden ist und nahezu dogmatische Bedeutung erlangt hatte; dann wird es auch ohne weiteres

verständlich, wenn davon abweichende Vorschläge mit einem gewissen Mißtrauen aufgenommen werden, denn sie müssen ja geradezu als Rückschlag imponieren. Andererseits aber taucht sofort die Frage auf, welche Umstände denn überhaupt zur Ablehnung der älteren Methoden Anlaß geben können.

Mit diesen Worten ist bereits eine Gliederung für die folgenden Ausführungen gegeben: Zunächst kurze Charakterisierung der bis dahin üblichen Methoden unter besonderer Berücksichtigung ihrer Nachteile; daran anschließend wäre in ähnlicher Form eine Uebersicht über die verschiedenen neuen Vorschläge und damit zusammenhängende Fragen zu geben, um endlich in Verbindung mit eigenen Beobachtungen diese Gegenüberstellung auswerten zu können.

Wenn Knoche die älteren Konstruktionen des Brückenkörpers als Kompromißlösungen bezeichnet, so ist das insofern gerechtfertigt, als es unter der schon erwähnten Voraussetzung nicht möglich ist, diesen Brückenelementarteil genau den natürlichen Zähnen nachzubilden, d. h. eine Form zu wählen, die den funktionellen und kosmetischen Ansprüchen am meisten nahe käme. Als Ausdruck des Kompromisses finden wir zunächst eine Zweiteilung, die sich aus dem topographischen Verhalten des Brückenkörpers zum Alveolarkamm ergibt und, wenn wir von individuellen Variationsmöglichkeiten absehen, in folgende Worte kleiden läßt: Schwebebrücke im hinteren Abschnitt der Zahnreihen und Basisbrücke im Bereich der Frontzähne. Es wird also im unsichtbaren Teil des Gebisses, wo Kosmetik und Sprachfunktion keine Rolle spielen, und daher mehr Gewicht auf biologische Anforderungen gelegt werden kann, der Brückenkörper freischwebend über die Schleimhaut hinweggeführt. Aus hygienischen Gründen gibt man dabei der von Kieffer inaugurierten Herz- oder Keilform des Brückenkörperquerschnittes den Vorzug, wie sie auch Rumpel als einzig mögliche Form des festsitzenden Prothesenkörpers anspricht. Nach diesem Autor sollen die Seitenflächen des Keiles mit denen des Alveolarkammes stumpfe Winkel bilden, und der Keilwinkel selbst bis höchstens 35° anwachsen, wobei als Hilfsmittel in Fällen geringer Bißhöhe evtl. eine Verschmälerung des Brückenkörpers in bukkolingualer Richtung angewandt werden muß.

Im Frontzahnbereich erfordern hingegen Sprachfunktion und ästhetische Leistungsfähigkeit den Kontakt der Brückenzwischenglieder mit der Schleimhaut; hier findet also die Basis- oder Tangentialbrücke, wie sie auch genannt wird, ihre Indi-

kation. Den hygienisch-biologischen Faktoren sucht man dadurch gerecht zu werden, daß dieser Kontakt auf das unumgänglich notwendige Maß beschränkt wird. Bukkale und linguale Fläche des Brückenkörpers sollen auf der Höhe des Alveolarkammes in spitzem Winkel zusammenstoßen und so eine rein linienhafte Berührung mit der Schleimhaut gewährleisten. Rumpel bezeichnet diese Gestalt als Linsenform und wählt, um sie gut ausbilden zu können, als Porzellanverkleidung eine Steelefacette, einen Reparaturzahn oder flachen Porzellanzahn mit Platinlangstiften, die vernietet werden. Das Kastenzahnsystem lehnt er ab, da damit keine einwandfreie Linsenform zu erzielen sei. Als wichtiges Merkmal seiner Methode muß noch erwähnt werden, daß die angeschliffenen Porzellanflächen, die infolge ihrer Porosität Veranlassung zum Festsetzen von Belägen geben könnten, vollständig von politurfähigem Gold eingefaßt werden sollen, um jede Verschmutzung auszuschließen. Der gleiche Gesichtspunkt bestimmt auch den Uebergang des Brückenkörpers in die Anker; hier sind scharfe Winkel und Nischen nach Möglichkeit zu vermeiden. Letzteres gilt natürlich für beide Brückenarten, die damit in ihren Grundzügen beschrieben sind.

Das Ziel, das man mit diesen Konstruktionen hat erreichen wollen, ist häufig als Selbstreinigung der Brücke bezeichnet worden. Es muß jedoch gleich gesagt werden, daß gerade an diesem Punkt die meisten Einwände gegen die älteren Methoden angreifen. Zunächst wird Bezug genommen auf anatomische Verhältnisse, die es mit sich bringen, daß der „selbstreinigende Raum" — so wird bei der Basisbrücke der Winkel zwischen Alveolarkamm und Goldrücken bezeichnet — nur selten als solcher anzusprechen ist. Nach Knoche sind dafür Voraussetzung „ein schmaler Alveolarkamm, auf dessen Höhe die Facette gestellt werden kann, und genügend Zwischenraum zum Antagonisten, sodaß der erwähnte Raum eine verhältnismäßig flache Mulde darstellt". Daß die meisten Fälle bedeutend ungünstiger liegen, kann nicht bestritten werden: „. . . . ein breiter Alveolarkamm, vielleicht noch die Notwendigkeit, aus kosmetischen Gründen die Facette außerhalb der Kammitte aufzustellen". Wenn man es dann überhaupt umgehen kann, die Schleimhaut in einem gewissen Ausmaß zu bedecken, entsteht lingual ein schmaler Spalt, dessen Reinigung nur schwer durchzuführen ist. Je geringer dann noch der Abstand zur Gegenzahnreihe, desto größer sind auch die technischen Schwierigkeiten, will man die anzustrebende Linsenform ausbilden; denn bei der erforderlichen Kürzung der Porzellanfacette nimmt ja ihr bukkolingualer

Durchmesser im Verhältnis zu ihrer Länge immer mehr zu, und andererseits kann die Facette nur bis zu einem bestimmten Grad flachgeschliffen werden, ohne daß die Verankerung im Goldrücken leidet.

Die Schwebebrücke ist an sich günstiger zu beurteilen. Der herzförmige Querschnitt des Brückenkörpers gestattet eher eine Reinigung der schrägen Seitenflächen durch die Zahnbürste, und die Unterspülbarkeit trägt zweifellos gleichfalls zur Reinigung bei. Aber auch hier sind günstige anatomische Verhältnisse Vorbedingung für eine vorschriftsmäßige Ausbildung der Herzform. Wenn jedoch die Bißhöhe gering ist, um auf das oben schon angedeutete Beispiel zurückzukommen, wird es manchmal nicht möglich sein, trotz Verschmälerung der Kaufläche ein ideales Resultat zu erreichen. Abgesehen von der damit verbundenen Verminderung des kaumechanischen Effektes bleibt vielleicht zwischen Alveolarkamm und Brückenkörper nur ein schmaler Spalt, der dann eher der Retention von Speiseresten dient. Es sind das die Fälle, wo man auch im hinteren Abschnitt des Gebisses der Basisbrücke den Vorzug gegeben hat, also den Brückenkörper mit oder ohne Verwendung einer Porzellanfacette an die Schleimhaut herangeführt hat. Daß damit das Problem auch nicht immer einwandfrei gelöst werden kann, geht aus dem oben Gesagten ohne weiteres hervor; besonders bei hinteren Brücken im Oberkiefer, wo der Alveolarkamm gewöhnlich relativ breit ist, wird sich ein schwer zu reinigender lingualer Vorsprung nicht ganz vermeiden lassen.

Freilich können diese Schwierigkeiten, soweit sie rein anatomisch bedingt sind, entweder durch Bißerhöhung oder Resektion des Alveolarkammes behoben werden. Dazu ist folgendes zu sagen: Eine Bißerhöhung kann nur durchgeführt werden, wenn vorhandene natürliche Zähne nicht gesperrt und so der Funktion entzogen werden, kommt mithin also für kürzere Brücken bei sonst fast vollständiger oder völliger Bezahnung der Kiefer als Hilfsmittel nicht in Frage. (Und gerade das sind meistens ungünstige Fälle im Sinne der obigen Ausführung.) Die chirurgische Abtragung des Alveolarkammes als zweiter Vorschlag wird andererseits, falls nicht gleichzeitig mit der Extraktion vorgenommen, bei manchen Patienten auf Widerstand stoßen.

Weitere Argumente gegen die angegebenen Konstruktionen stützen sich auf das subjektive Empfinden des Patienten. Hier wird zunächst das unnatürliche Gefühl kritisiert, das die Berührung der Zunge mit der Palatinalfläche der Brücke auslöst; weiterhin wird der Einwand mancher Patienten angeführt, sie könnten mit der Schwebebrücke nicht kauen, da ihnen die zer-

quetschte Speise immer unter den Steg gerate. Diese Behauptung findet ihre Erklärung darin, daß der schwebende Brückenkörper die Seitenflächen der Zähne nicht ergänzt, an denen entlang normalerweise Zunge und Wange den Speisebrei wieder zwischen die Kauflächen schieben. Bei ganz flacher Gestaltung des Steges mag dieses Moment in ziemlichem Ausmaß zur Geltung kommen, und der Wert der Brücke als Kaufaktor kann dadurch vielleicht sinken; weniger bei der vorschriftsmäßigen Herzform. Aber auch hier wird man zugeben müssen, daß die unphysiologische Gestalt des Brückenkörpers, die wohl die Kaufläche, die Seitenflächen der Zähne aber nur zum Teil ersetzt, als störend empfunden werden kann.

Da in diesem Punkt natürlich die Gewöhnung eine große Rolle spielt, könnte man diese Einwände vielleicht unberücksichtigt lassen. Immerhin bleibt die Tatsache bestehen, daß es oft nicht gelingt, trotz sorgfältigster Konstruktion einen einwandfreien hygienischen Zustand zu schaffen. Selbst wenn es nicht zur Retention von groben Speiseresten kommt, nimmt das Gold leicht einen Belag von Schleim- und Speisepartikeln an, wobei die dem Alveolarfortsatz zugekehrten unzugänglichen Teile des Brückenkörpers als Prädilektionsstellen gelten müssen.

Weidinger spricht von einer gelatineartigen Masse, die so zähe am Gold klebt, daß sie selbst durch energisches Bürsten nicht entfernt werden kann, und deren genauere Analyse Albumine, Fett und verschiedene gespaltene Nahrungsmittel ergibt, und weist darauf hin, daß man sich beim Abnehmen einer solchen Brücke jederzeit von diesem Belag überzeugen könne.

Gleichzeitig ist an den Stellen der Schleimhaut, die vom Golde bedeckt gewesen sind, eine Reihe von Veränderungen wahrzunehmen, welche als Zeichen einer chronischen Entzündung zu deuten sind. In leichteren Fällen — klinisch durch geringe Rötung und Schwellung. evtl. durch Neigung zu Blutungen erkenntlich — braucht der Prozeß keine subjektiven Erscheinungen zu verursachen; Beschwerden treten gewöhnlich erst dann auf, wenn wir ein fortgeschrittenes Stadium, Epitheldefekte und tiefgreifendere Läsionen der Schleimhaut, meist unter Mitbeteiligung des Knochens, vor uns sehen, oder wenn Stomatitiden von der entzündlich veränderten Schleimhaut ihren Ausgang nehmen. Mitunter ist auch eine proliferierende Form der Entzündung zu finden, bei der die Facetten förmlich in die Schleimhaut eingegraben erscheinen.

Das sind Mängel, die auch schon bei geringgradigem Auftreten eine Revision der beschriebenen Brückenkonstruktionen

rechtfertigten. Und in der Tat sind diese Mißstände in hygienisch-biologischer Hinsicht bekanntlich eine der Hauptursachen gewesen, daß die festsitzende Brücke seinerzeit von einer Anzahl vornehmlich amerikanischer Autoren abgelehnt worden ist, und man verschiedentlich der abnehmbaren Konstruktion in Form der abnehmbaren Brücke oder skelettierten Metallprothese den Vorzug gegeben hat. Ohne auf die Indikation der abnehmbaren Brücke näher einzugehen, soll nur gesagt werden, daß neben den hygienischen Vorzügen eine Reihe weiterer Vorteile für diese Prothesenart sprechen – angeführt werden hauptsächlich immer die leichte Reparaturmöglichkeit und die vollendete Reproduktion der natürlichen Zahnformen –, Vorteile, denen aber zumindestens genau soviele Nachteile gegenüberstehen. Die Lehren der Statik lassen die abnehmbare Brücke der festsitzenden unterlegen erscheinen, denn jede lösbare Verankerung muß als ein locus minoris resistentiae angesehen werden, an dem alle Momente des Kaudruckes zur Auswirkung kommen (Klughardt). Des weiteren kann man inbezug auf die leichte Reinigungsmöglichkeit mit Recht den Einwand machen, daß es vollständig vom Patienten abhängt, wie die abnehmbare Brücke, Pfeiler und Anker einbegriffen, gesäubert wird; daß manche Patienten auch ihre natürlichen Zähne nicht genügend rein halten, muß hier angeführt werden. Endlich will ich nur noch, ohne damit das Thema erschöpft zu haben, auf den nicht zu unterschätzenden psychologischen Vorzug der festsitzenden Brücke hinweisen, der es vielleicht am meisten verständlich macht, daß eine grundsätzliche Verwendung abnehmbarer Konstruktionen sich nicht hat durchzusetzen vermögen.

Ich habe oben angedeutet, daß der geforderte rein linienhafte Kontakt der Basisbrücke mit dem Alveolarkamm oft nicht erreicht werden kann. Auf welche Ursachen sind nun die destruktiven Prozesse an der Schleimhaut zurückzuführen, die wir regelmäßig in solchen Fällen antreffen? Diese Frage ist nach drei Richtungen hin zu beantworten: Zunächst wäre an eine rein mechanische Reizung zu denken, die durch starken Druck oder durch scharfe Ränder und Kanten an der Unterseite der Zwischenglieder bedingt sein kann. Es braucht jedoch diese Möglichkeit im Verlauf der weiteren Betrachtung nicht berücksichtigt zu werden, da sie von vornherein auf fehlerhafter Konstruktion beruht, wie sie auch bei den älteren Methoden mit Sicherheit vermieden werden kann. Nicht so ohne weiteres werden wir dagegen chemische und elektrolytische Vorgänge ausschließen können, für die bei einer Metallprothese fast immer irgendwelche Voraussetzungen gegeben sind, genügt doch zum

Beispiel schon eine unsachgemäße Wärmebehandlung und dadurch verursachte Bildung von heterogenen Ausscheidungsprodukten, um bei Zutritt des Speichels als Elektrolyt die Betätigung eines kurzgeschlossenen galvanischen Elementes zu ermöglichen, ganz zu schweigen von den vorhandenen meist anderskarätigen Lotstellen. Es liegt nahe, derartige Vorgänge, gerade bei Kontakt eines Metalles mit der Schleimhaut, wenigstens zum Teil auch für diese Entzündungserscheinungen verantwortlich zu machen, zumal ja damit ebenfalls subjektive Beschwerden – Geschmacksensationen, Zungenbrennen usw. – verbunden sein können, wobei dahingestellt sein mag, ob die in Lösung gehenden Metallionen oder die entstehenden Ströme eine größere Rolle als schädigendes Agens spielen.

Als letzter Punkt kämen die bereits erwähnte Verschmutzung des Goldes und die durch Bakterientätigkeit entstehenden Zersetzungsprodukte in Frage, die wohl auch als Hauptursache für die Schleimhautschädigungen anzusprechen sind. Wir haben gesehen, daß man schon bei den älteren Methoden dieses Moment durch Abdecken der angeschliffenen Porzellanflächen und sorgfältigste Politur des Goldes auszuschalten versucht hat, ohne allerdings dieses Ziel in idealer Weise zu erreichen. Einmal liegt es in der Natur der Sache, daß gerade die Stellen, die besonders der Politur bedürfen, unseren mechanischen Hilfsmitteln, Polierrad und Bürste, am schwersten zugänglich sind. Sucht man trotzdem eine ganz einwandfreie Politur zu erzielen, läuft man Gefahr, andere Feinheiten zu zerstören – erinnert sei hier an den Uebergang des Brückenkörpers in den dünnen Ring einer Bandstiftkrone. Außerdem können wir nach Schönbeck den Poliervorgang allgemein nur als eine Verdichtung der Oberfläche auffassen, indem nämlich die durch das Schleifmaterial eingegrabenen gröberen oder feineren Rillen des Werkstückes beim Polieren durch einen feinen Grad überbrückt werden. Wenn derselbe Autor dann sagt, daß eine Metallpolitur nur von begrenzter Haltbarkeit sein kann, so ist damit auch ohne weiteres das Ansetzen und vor allem das Festhaften des Belages hinreichend erklärt.

Nach diesen Vorbemerkungen können wir uns nunmehr den neuen Methoden zuwenden und wollen gleich das Prinzip herausgreifen, das ihnen allen gemeinsam ist, so zahlreich sonst auch die Einzelkonstruktionen sein mögen. Es handelt sich darum, nur hochglanzgebranntes Porzellan mit der Schleimhaut in Berührung zu bringen, da dieses im Gegensatz zu Metall keine Reizwirkung ausübe, – eine Ansicht, die zuerst von ver-

schiedenen amerikanischen Autoren (Le Gro, Hovestad, Brekhus) vertreten worden ist, und für die als Beispiel immer die normalen Zahnfleischrandverhältnisse bei Zahnhalsfüllungen und Jacketkronen angeführt werden.

Nun sprechen tatsächlich verschiedene Vorzüge für das Porzellan gegenüber dem Metall. Zunächst wird sich von vornherein viel weniger an einer glatten porenlosen Porzellanfläche ansetzen. Wir können diese Beobachtung schon an Kautschukprothesen machen, bei denen etwa vorhandene Beläge, vor allem mit Kalksalzen inkrustierte harte Beläge, sich fast ausschließlich auf die Kautschukflächen lokalisieren, von wo aus allerdings sekundär eine Ueberlagerung der Porzellanzähne möglich ist. Es wird jedenfalls keine Schwierigkeiten machen, Speisereste und fettige oder schleimige Beläge zu entfernen; und dieser Punkt ist sehr wichtig, da dadurch jede Bakterientätigkeit unterbunden ist. Daß darüber hinaus das Porzellan als chemisch und elektrolytisch indifferentes Material zu bewerten ist, und auch in mechanischer Hinsicht mit seiner glatten homogenen Oberfläche viel weniger irritieren wird als ein Metallkörper mit möglicherweise doch nicht zu vermeidenden Rauhigkeiten, braucht nur erwähnt zu werden. Ob diese Vorteile allerdings genügen, um eine flächenhafte Bedeckung des Alveolarkammes, wie sie bei den neuen Konstruktionen geübt wird, und ebenso ein sofortiges Einsetzen der Brückenzwischenglieder in frische Extraktionswunden zu ermöglichen, ohne dadurch irgendwelche Reaktionen auszulösen, das ist eine andere Frage. Bevor wir hierzu Stellung nehmen wollen, sollen die neuen Zahntypen, die für diese Methoden geschaffen worden sind, etwas näher beschrieben werden.

Es ist jedoch nicht angebracht, dabei auf alle Einzelheiten der erschienenen Konstruktionen einzugehen, zumal das Prinzip, wie gesagt, immer das gleiche ist, und Unterschiede eigentlich nur hinsichtlich der Zahnverankerung festzustellen sind. Es genügt, diese zu erwähnen, denn über die technische Verarbeitung, welche damit eng zusammenhängt, ist gerade in letzter Zeit in verschiedenen Abhandlungen (Lewald u. a.) ausführlich berichtet worden, sodaß eine genauere Ausführung in dieser Hinsicht nur eine Wiederholung bedeuten würde. Ebenso wird es bei der großen Zahl der Vorschläge zweckmäßig sein, auf eine breitere geschichtliche Darstellung zu verzichten, um den Stoff nicht unübersichtlich erscheinen zu lassen.

Die ersten Versuche, Pontics zu verarbeiten – so werden die für den erwähnten Vorschlag bestimmten, mit einer Wurzelbasis versehenen massiven Porzellanzähne bezeichnet, welche

also nicht nur labiale, sondern zum Teil auch linguale, und vor allem eine cervikale Fläche wiedergeben – reichen in die Zeit bis vor ungefähr zehn Jahren zurück und nehmen ihren Ausgang von Amerika. In der Literatur werden hier Tinker und Haverstick genannt, die sich mit der Selbstanfertigung solcher Zähne befaßt haben, und nach deren Angaben die Industrie bald zur fabrikmäßigen Herstellung übergegangen ist. Als Ergebnis begegnen wir zunächst dem Pontopinzahn, der von der Ideal Tooth Inc. in Cambridge, Mass. U.S.A. herausgegeben wird, ein gewöhnlicher Flachzahn mit Platinlangstiften und angesetztem Wurzelkörper, nach dessen Form zwei Typen unterschieden werden können: Ein Typ mit abgerundeten, mehr oder weniger langem Wurzelansatz, bestimmt für das Einsetzen sofort nach der Extraktion, der andere mit sattelförmiger konkaver Basisfläche zum Aufschleifen auf den verheilten Alveolarkamm, besonders für Molaren gedacht. Die Zähne werden mit einer Platingoldschutzplatte geliefert, welche für die Krampons Hülsen enthält; der Schneidenschutz soll durch schräges Anschleifen der Schneidekante und Anbiegen der Rückplatte erreicht werden. Verschiedene Autoren erwähnen jedoch, daß demgegenüber ein gegossener Rückenkörper vorzuziehen sei.

Eine Modifikation stellen die Pontopinzähne des Engländers Myerson dar. Die Platinstiftchen der Facette liegen hier mehr im cervikalen Teil und erfordern daher eine muldenförmige Aussparung des Wurzelkörpers. Durch diese Anordnung soll die Modellierung der Kaufläche bei schwierigen Bißverhältnissen nicht beeinträchtigt werden.

1923 veröffentlicht Trebitsch eine Arbeit über die Verwendung von Röhrenzähnen bei festsitzenden Brücken, das Verfahren der „schwebenden Körperzähne", wie er es nennt. Durch Beschleifen der Porzellankronen wird Platz für die Kauflächen geschaffen, die ihrerseits nur in der Gegend der Kontaktpunkte zusammenhängen. Auch hier ist das Bestreben erkenntlich, die anatomische Form der natürlichen Zahnreihe genau wiederzugeben. Wenn dieser Autor zwar sagt, daß eine Berührung mit dem Zahnfleisch nicht notwendig sei, so ist diese Veröffentlichung in der Entwicklungsreihe der zu besprechenden Methoden doch insofern wichtig, als heute noch vielfach bei der Selbstherstellung von Pontics in ähnlicher Weise auf die Röhrenzähne zurückgegriffen wird, wie ich das auch weiter unten näher ausführen will.

Im Jahre 1929 bringt die Columbus Dental Mfg., Columbus Ohio, einen neuen Zahn heraus, den Trupontic,

welcher anstelle der Platinstiftchen analog den gewöhnlichen Steelefacetten einen Stiftkanal enthält und auf eine genau dazu passende, winklig gebogene Rückplatte aufgeschoben wird. Durch die Ausbildung des Wurzelkörpers geschieht dies natürlich zum Unterschied von der Steelefacette nicht von incisal nach gingival, sondern von labial nach palatinal. Als Vorteil gegenüber den Pontopinzähnen werden die größere Widerstandsfähigkeit gegen Bruch (das Fehlen der Stifte soll eine höhere Brenntemperatur ermöglichen), die leichte Auswechselbarkeit und endlich das Fehlen eines sichtbaren Schneidenschutzes genannt. Die Trupontics erscheinen zunächst in oberen Frontzahngarnituren — untere Frontzähne sind auch jetzt noch nicht im Katalog der Firma De Trey aufgeführt; auch hier wieder zwei Typen mit konisch ausgearbeiteter und sattelförmiger Wurzelfläche; es folgen für Praemolaren und Molaren die sogenannten Sanitary-Pontics, einfache Porzellanblöcke, welche aber nur die cervikalen Zwei-Drittel einer natürlichen Zahnkrone wiedergeben, während die Kaufläche als occlusales Drittel durch Goldguß auf eine horizontale gerade Rückplatte ausgebildet werden muß. Da hierdurch wenigstens noch im Bereich der Praemolaren das Aussehen beträchtliche Einbuße erleidet, wird später die Fabrikation des Trupontics auch auf Praemolaren in drei Längen und verschiedenen Formen ausgedehnt.

Es soll noch etwas über die Entwicklung der Trupontic-Zähne gesagt werden. Le Gro gibt 1926 den Herstellungsgang eines derartigen auswechselbaren Zahnes an, indem er nämlich eine Steelefacette in der Mitte schräg auseinanderschneidet und mit dieser Fläche an die Rückseite einer zweiten Steelefacette anlegt. Durch Zusammenbrennen der Teile und Zurechtschleifen erhält er einen Zahn, der dem Trupontic entspricht. Denselben Vorgang beschreibt dann Lindblom unter dem Titel „Root-tip Konstruktionen mit Steele's Facetten und Beschlägen". Das immerhin ziemlich umständliche Verfahren ist hier insofern vereinfacht, als es auf inzwischen fertig erhältliche Winkelbeschäge und „root-sections" (diese entsprechen dem schräg abgeschnittenen Teil der einen Steelefacette) zurückgreifen kann. Hier ist auch die Anfertigung eines Molarenpontics aus einer Steelefacette gezeigt, der genau dem Sanitarypontic entspricht. Ausführlich ist das gesamte Verfahren dann nochmals in Le Gro-Gratzinger „Zahnärztliche Porzellanarbeiten" dargelegt. Diese Methoden — es sind übrigens auch von der Firma Steele fertige „Root-tips" in den Handel gebracht worden, die jedoch den technischen Anforderungen nicht rest-

los genügt haben sollen — sind somit als Vorläufer der heutigen Trupontics anzusprechen.

Der kosmetische Nachteil der Metallkauflächen, der den bisher genannten Fabrikaten insgesamt anhaftet, soweit sie Molaren und Praemolaren betreffen, hat dann dazu geführt, dafür auch Pontics herzustellen, deren Kaufläche gleichfalls aus Porzellan besteht. Die Verankerung ist hierbei durch Verwendung eines ungefähr U-förmigen Metallbackens auf linguale und zum Teil auf mesiale und distale Seite des Zahnes beschränkt. Es geht diese Konstruktionsart auf Haverstick zurück, der, wie Lewald ausführlich beschreibt, dafür drei Typen angegeben hat, welche sich aber nur nach der Anlage der Retentionsstellen für die Rückplatte — Porzellanleisten, Rillen und Stifte — voneinander unterscheiden. Bei Typ I und II handelt es sich um vertikale Anordnung der Führungsleisten bzw. Rillen, sodaß die Entfernung des Pontics aus der Rückplatte nach der Kaufläche zu erfolgt; bei Typ III ist durch einen horizontal angelegten Stiftführungskanal das Einsetzen des Zahnes in bukkolingualer Richtung gegeben.

Die fabrikmäßige Auswertung der Haverstick'schen Anregungen sehen wir im Cerapontzahn, hergestellt wieder von der Ideal Tooth Inc. Cambridge. Er entspricht im wesentlichen Typ III von Haverstick; die Rückplatte ist jedoch durch einen V-förmigen Einschnitt in der Mitte des Zahnkörpers etwas massiver gehalten. Ein Punkt sei noch erwähnt, der schon bei der Auswahl eines solchen Zahnes zu beachten sein wird: Das Uebergreifen der Rückplatte auf mesiale und distale Zahnflächen verbietet ein Beschleifen dieser Stellen, um nicht die ohnehin schon skeptisch zu beurteilende Verankerungsart zu schwächen.

Als erste deutsche Zahnfabrik gibt in jüngster Zeit die Firma Dr. Hiltebrandt A.G., Essen, mehrere Konstruktionen heraus, die beim sogenannten Vitapontverfahren Anwendung finden sollen. Für Zwischenglieder im Frontzahnbereich sind Platinlangstiftzähne mit konkaver Wurzelbasis gedacht, die ungefähr den Pontopinzähnen entsprechen und auch nach Aufbrennen einer Porzellanwurzel in Extraktionswunden eingesetzt werden können. Zwei weitere Formen sind für Praemolaren und Molaren bestimmt; die erste ist nach dem Röhrenzahnsystem gestaltet, jedoch bereits ohne Kaufläche, welche dann auf dem Gußwege hergestellt wird. Die zweite ist mit einer ausgebildeten Porzellankaufläche dem Cerapontzahn ähnlich; an der lingualen Seite befindet sich eine Aussparung zur Aufnahme eines Platingoldbalkens; die Befestigung geschieht durch einen Retentions-

ſtift, der in axialer Richtung von occlusal her beim Einzementieren eingeschoben wird.

Damit iſt im wesentlichen eine Uebersicht über die bisher erschienenen Konſtruktionen gegeben. Es soll daran anschließend noch einiges über die Selbſtherſtellung von Pontics gesagt werden, welche auch jetzt noch von vielen Autoren empfohlen und, man kann wohl sagen, ebenso in absehbarer Zeit nichts an Bedeutung verlieren wird; denn der relativ hohe Preis, die vorläufig noch schwierige Beschaffung, weiterhin die Tatsache, daß derartige Fertigfabrikate in den meiſten Fällen beschliffen und sowieso einer weiteren Verarbeitung im Brennofen unterzogen werden müssen, das sind Argumente, die wirklich oft eine Selbſtanfertigung ratsam erscheinen lassen. Im Frontzahnbereich werden dabei als Ausgangsmaterial in der Hauptsache Platinlangſtiftzähne verarbeitet, die man durch Aufbrennen eines „tip" bequem in Pontopinzähne umgeſtalten kann. Dagegen haben die von Le Gro und Lindblom beschriebenen „Root-tip" Konstruktionen wegen des schwierigen technischen Hergangs sich nicht durchsetzen können, wobei als Ausnahme vielleicht die Sanitarypontic-Herſtellung aus einer Steelefacette gelten mag. Die gangbarſte Methode für Praemolaren und Molaren iſt vorläufig jedoch die Verarbeitung von Röhrenzähnen, die, wie gesagt, auf Trebitsch zurückgeht und dann von verschiedenen anderen Autoren ausgebaut worden iſt. So beschreibt beispielsweise Thielemann verschiedenartige Anwendungsweisen des Röhrenzahnes nach Irvin H. Ante, teilweise mit vertikaler, teils mit horizontaler Befeſtigungsanordnung, und wir finden auch hier Konſtruktionen, die den Haverſtick'schen Vollporzellantypen ähneln. Diese Form wird man jedoch, ebenso wie die von Lewald erwähnte Selbſtherſtellung eines Haverſtick-Pontics (Typ I) aus einem Röhrenzahn ablehnen müssen, wenn auch die fabrikmäßig hergeſtellten Vollporzellanpontics mit einer genau passenden Rückplatte, individuelle Indikation, d. h. geringe mechanische Beanspruchung, vorausgesetzt, als wertvolle Ergänzung zu gelten haben. Insbesondere gegen horizontal wirkende Kräfte erscheinen solche selbſtgefertigte Typen völlig ungesichert, da es auch rein technisch nicht gelingen wird, eine völlig exakte Führung des Zahnes in der gegossenen Rückplatte zu erreichen, ganz abgesehen davon, daß das Verfahren viel zu kompliziert iſt.

Der am häufigſten beschrittene Weg iſt jedenfalls folgender: Die Röhrenzähne werden dem Alveolarkamm passend aufgeschliffen und im occlusalen Teil soweit gekürzt, daß eine darüber gegossene Kaufläche in Verbindung mit einem ein-

gelöteten Stift hinreichende mechanische Haltbarkeit garantiert. Bei genügender Stärke des Gußstückes, wozu am besten eine Platingoldlegierung verwandt wird, gutem Schneidenschutz und Randschluß ist dann ein Bruch oder Loslösen des Zahnes überhaupt nicht zu befürchten. Falls die Bißhöhe gering ist, wird die vertikale Verankerungsart manchmal bei der Kürze des Stiftes unzureichend erscheinen; hier mag die horizontale Verankerung, die erst kürzlich wieder Riege empfiehlt, am Platze sein. Auf den Stift wird dabei überhaupt verzichtet, der Röhrenzahn wird vielmehr lingual, mesial und distal etwa halbkronenartig zugerichtet und gleichzeitig mit Führungsrillen versehen, welche das Einsetzen des Zahnes in bukko-lingualer Richtung vorschreiben.

Fast ebenso zahlreich wie die Methoden der Selbstherstellung sind auch die Vorschläge, die speziell das Anbrennen der Wurzelkörper und das Glasieren der angeschliffenen Zahnflächen betreffen, — daß letzteres in jedem Falle erforderlich ist, braucht nach dem oben Gesagten nicht ausgeführt zu werden. Die Angaben, die wir in der älteren Literatur darüber finden, sind allerdings mehr allgemein gehalten, indem beispielsweise nur auf mittelfließende Porzellanmassen hingewiesen wird. Hochfließende Massen, die teilweise auch als Ausgangsmaterial erwähnt werden, sind nach meiner Erfahrung (Verwendung von S. S. White's High fusing Porcelain) durchaus abzulehnen, zumal sich ein zweimaliger Brennprozeß nie vermeiden lassen wird. Die Zähne werden porös, die zugeschliffenen Kanten verschwimmen leicht, und vor allem brennen die gelben Farbtöne aus, sodaß der Zahn ein glasiges Aussehen erhält, — alles Anzeichen für eine zu hohe Temperatureinwirkung. Auch bei Verwendung von S. S. White's mittelfließender Masse konnte ich noch in verschiedenen Fällen Bildung kleiner Bläschen hauptsächlich an den unbeschliffenen Zahnflächen beobachten, welche sich bei der weiteren Verarbeitung der Zähne als schwarze Punkte unangenehm bemerkbar machten. Freilich wird man aus dieser Beobachtung kein allgemein gültiges Gesetz ableiten können, da der Grad solcher Veränderungen natürlich von der Zusammensetzung und Herstellungstemperatur der verwendeten Zähne abhängt; vielmehr ist nur zu sagen, daß gegen die Verwendung einer mittelfließenden Masse nichts einzuwenden ist, wenn die zu verarbeitenden Zähne die erforderliche Temperatur, ca. 1280° C, aushalten.

Ein ungleichmäßiges Resultat ergab ebenfalls die Verwendung von Jenkinsmasse. Die Glasur in dünnen Schichten erscheint meist unzureichend; bei stärkerem Auftragen, sowie

bei Ausbildung einer Porzellankuppel lassen sich mitunter am fertigen Produkt trotz sorgfältigster Abkühlung feine Risse und Sprünge feststellen, die wohl auf die verschiedenen Ausdehnungskoeffizienten der Ausgangsmaterialien zurückzuführen sind. Zu der Behauptung, daß die Jenkinsmasse nicht mundbeständig sei, da sie zuviel Zusätze enthalte, die erst den niedrigen Schmelzpunkt ermöglichten, vermag ich mich nicht zu äußern.

Von eigens hergestellten Glasurmassen ist zunächst Steele's Super-Glaze zu erwähnen, ein Hilfsmittel, das besonders zur Verarbeitung der Trupontics und Sanitarypontics herangezogen werden soll. Der Schmelzpunkt ist mit 1063° C angegeben; die Masse soll denselben Ausdehnungskoeffizienten haben wie diese Zähne, sodaß sie nach dem Aufbrennen nicht platzt oder abspringt. Lewald berichtet ausführlich über das Glasieren abgeschliffener Porzellanflächen mit Hilfe dieser Masse. Er empfiehlt Beschleifen der Zähne unter Wasser mit einem nur zu diesem Zweck gehaltenen Schleifstein, um jede Verunreinigung der Poren durch Schleifstaub usw., die zu Flecken am fertigen Produkt führen könnte, zu vermeiden. Nach mechanischer Reinigung mittels harter Bürste und Abwaschen in Alkohol wird dann zunächst trockenes Pulver mit einem sauberen Leinenlappen in die Poren der Schlifffläche eingerieben – Berührung mit den Fingern ist zu umgehen –, daraufhin eine dünne Schicht in cremeartiger Konsistenz (Anrühren mit Aq. dest.) aufgetragen. Der Brennprozeß selbst ist durch Kontrolle mit Goldfolie erleichtert. Dickere Glasur ist jeweils durch erneutes Auftragen einer ganz dünnen Schicht zu erreichen, da eine zu reichliche Menge durch die enthaltenen mikroskopisch kleinen Luftbläschen eine milchige Trübung hervorrufe.

In ähnlicher Weise habe ich mitunter S. S. White's Porcelain Finishing Glaze verarbeitet, wenn es sich darum handelte, leichte Rauhigkeiten oder nach dem Aufbrennen mittelfließender Masse entstandene Bläschen auszugleichen, um den Zahn nicht nochmals der relativ hohen Temperatur, die eine mittelfließende Masse erfordert, auszusetzen; und wenigstens hierfür habe ich die Masse ganz geeignet gefunden.

Ein Nachteil derartiger Glasurmassen darf jedoch nicht unerwähnt bleiben. Sie sind nicht geeignet zur Restauration von Pontics, bzw. zum Aufbrennen eines Basisteiles. Insofern ist es als Fortschritt anzusehen, daß die Firma Dr. Hiltebrandt A. G. eine Wurzel- und Glasurmasse in verschiedenen Farben, auch Zahnfleischtönen, herausgegeben hat, die also gleichzeitig für beide Zwecke Anwendung findet und auch in ihrem Schmelzpunkt (1040° C) den üblichen Zahnfabrikaten angepaßt erscheint.

Ob diese Masse sich bewährt, darüber kann ich allerdings nicht berichten, da dementsprechende Versuche fehlen.

Alle diese Vorschläge, die nur die rein technische Seite berühren, sind auch von untergeordneter Bedeutung, solange der Kernpunkt des ganzen Problems nicht geklärt erscheint; und damit komme ich zum speziellen Teil meiner Ausführungen.

Ich will zunächst zur Frage einer flächenhaften Bedeckung des Alveolarkammes Stellung nehmen. Wie eingangs schon erwähnt, stehen den Befürwortern dieser Methode eine Reihe ablehnender Stimmen gegenüber, unter denen an erster Stelle Reichenbach zu nennen ist. Seine Untersuchungsergebnisse (Befund: starke Rötung der Schleimhaut sowohl unter Gold wie Porzellan, Hypertrophie einzelner Bezirke und Neigung zu Blutungen; dementsprechendes histologisches Bild: entzündliche Infiltration der Tunica propria und auffallend seröse Durchtränkung des Bindegewebes) führt er allerdings nicht auf die Art des Materials zurück, sondern er macht die Berechtigung des gesamten Verfahrens von der Frage abhängig, ob es möglich sei, einen Brückenkörper konkav aufliegend so zu gestalten, daß er in ganzer Ausdehnung ständig der Schleimhaut einerseits ohne Druck und andererseits ohne Zwischenraum anliege. Da diese Forderung unerfüllbar sei (Gründe: Fehlerquellen im technischen Herstellungsgang, Volumensveränderungen des Abdruckmaterials, des Porzellans usw.; ferner: ständig wechselnder Turgor der Mundschleimhaut, der auch nicht durch Radieren des Modelles und Bestreichen der Gingiva mit Suprarenin zwecks Straffung des Gewebes ausgeglichen werden könne), und da sowohl Druck, wie Zwischenräume auf dem Weg über die Speiseretention zu entzündlichen Erscheinungen führen müßten, kommt er zu dem Schluß, daß die Verwendung von Zähnen mit breitaufliegender Basis vollkommen unerörterbar sei, und fordert unter allen Umständen lineare Auflage der Brückenglieder. Bei solcher Gestaltung sei es gleichgültig, ob der Brückenkörper massiv gegossen, oder ob man Facetten oder Röhrenzähne verwende; dieser Punkt sei lediglich durch die Bißverhältnisse bestimmt.

Der Ansicht Reichenbachs schließt sich im wesentlichen Klughardt an. Nach ihm sollen bei Brücken mit größerer Spannweite die konkav aufliegenden Typen Druckerscheinungen am Zahnfleisch verursachen, die er durch den Kaudruck und die damit verbundene Bewegung der Pfeiler erklärt; denn bei geringerer Ausdehnung des Brückenkörpers habe er diese Er-

scheinungen nicht immer beobachten können. Verfasser erkennt zwar die hygienischen Vorzüge des Porzellans als solche an, indem er den von ihm konstruierten Porzellankörper empfiehlt, der hauptsächlich bei Schwebebrücken die dem Alveolarkamm zugekehrten Teile des Brückenkörpers ersetzen soll (Klughardt-Pontic), tritt aber ebenfalls für lineares Aufliegen ein.

Als Konstruktion desselben Prinzips ist ferner die von Münch beschriebene Verarbeitung einer „Eve"-Mantel-Schneidezahnkrone zu erwähnen, die umgedreht im Molarenbereich als Porzellanverkleidung des herzförmigen Brückenkörpers dienen soll. Dasselbe bezweckt auch die von Heintz angegebene Becherfacette, die einer umgedrehten Jacketkrone ähnlich ist.

Ich will nun über meine Beobachtungen bei der Verwendung breitbasig aufsitzender Pontics berichten. Vorausgeschickt muß werden, daß die betreffenden Brücken auf kürzere oder längere Zeit provisorisch mit Fleischer festgesetzt wurden, um jederzeit eine klinische Untersuchung der bedeckten Schleimhautpartien zu ermöglichen; genaue Daten darüber sind jeweils angegeben.

Fall I

Buchwald Bruno, Bäcker, 51 Jahre.

Mundverhältnisse:

Lippen, Wangen, Gaumen und Zunge normal.

Zahnbestand: $\frac{7\quad 321 \mid 123\quad 7}{321 \mid 12345\quad 8}$

Fixierte Schleimhaut: Alveolarrandatrophie mit ganz geringfügigen entzündlichen Erscheinungen; Taschenbildung ebenfalls gering. Obere und untere Frontzähne sind wenig betroffen, stärker $\underline{7 \mid 7}$, deren Wurzeln fast bis zur Hälfte freiliegen. Die Alveolarkämme im Oberkiefer breit und flach, ganz glatt ohne Zeichen einer pathologischen Veränderung. Die fehlenden Praemolaren und Molaren sind vor ca. 6 Jahren entfernt.

Mäßig intelligenter Patient, Mundpflege gänzlich unzureichend, wie sich fast bei jeder Sitzung feststellen läßt.

Es werden im Oberkiefer jederseits Brücken von 3 zu 7 angefertigt; der Fall würde sich auch sehr gut nach den alten Methoden bearbeiten lassen. $\underline{7 \mid 7}$ erhalten Vollkronen, deren

Bänder wegen der teilweise freiliegenden Bifurkation nur bis zur Schmelzzementgrenze geführt werden; $\underline{3}|$ erhält als Anker eine Halbkrone, $|\underline{3}$ eine Bandstiftkrone.

Die Zwischenglieder, jederseits ein Praemolar und ein Molar, werden durch breitbasig aufgeschliffene Anatoformröhrenzähne ausgebildet. Auf Hilfsmittel wie Radieren des Modells usw. wird verzichtet. Die Glasur (S. S. White's Med. fusing Porc. 1260° C) erscheint nicht ganz spiegelglatt, sondern etwas unregelmäßig. Die Zwischenräume zwischen den Röhrenzähnen untereinander und Ankern andererseits sind leicht verbreitert, um eine gute Reinigungsmöglichkeit zu garantieren und eine „Blockierung" der Approximalseiten der Pfeiler zu verhindern. (Ein wichtiger Punkt, auf den immer wieder – Köhler u. a. – hingewiesen wird). Die Lotverbindung liegt in der Höhe normaler Kontaktpunkte.

Die Brücken werden einprobiert am 23. 2. 32 (rechts) bzw. 26. 3. 32 (links) und 1 (3) Tage tragen gelassen, um etwaige Druckstellen festzustellen. Danach sind die Konturen der Pontics eben an der Schleimhaut zu erkennen. Kleine Bezirke der bedeckten Stellen weisen dünne Beläge auf, wie sie aber ebenfalls an den Interdentalräumen der Frontzähne lokalisiert sind.

4. 4. 32. Keine Veränderungen in der Umgebung der Zwischenglieder, keine subjektiven Erscheinungen. Mesial an $\underline{7|7}$ (freiliegende Wurzeloberflächen) Beläge weicher Natur, ebenso an den Frontzähnen.

22. 4. Linke Brücke entfernt. Festzustellen ist eine dünne Schicht abwischbarer Beläge auf den Porzellansätteln; Schleim-

haut normal, die Konturen der Zähne ganz leicht eingedrückt.

15. 5. Rechts: dasselbe Bild. Durch Abwischen mit dem Tupfer ist auch unter starkem Druck kein Epitheldefekt hervorzurufen.

11. 6. Die Pontics sind wieder an der Unterseite mit einer weichen Belagschicht bedeckt; die Schleimhaut jedoch ohne Rötung oder Proliferationserscheinungen. Die Beläge mesial von $\frac{7|7}{}$ bereits härterer Natur. Bis hierher ist zu beachten, daß im Unterkiefer die Antagonisten fehlen; Patient erhält jetzt eine gestützte Prothese, die links an 3 4 5 und 8 starr, rechts an 3 labil verankert ist.

24. 8. Linke Brücke abgenommen. Das Bild, das sich vorher bietet, keine Rötung oder Schwellung der Ränder, ist auch unter den Pontics dasselbe. Dagegen lassen sich wieder Beläge feststellen, die beim Abnehmen teilweise an der Schleimhaut haften, aber ohne Läsion des Epithels abzuwischen sind.

30. 9. Diese Brücke wird einzementiert, nachdem die Untersuchung wiederum nicht die geringste entzündliche Veränderung der bedeckten Schleimhaut ergeben hat. Sonst das übliche Bild: geringe Beläge an der Unterseite der Pontics, mesial von $\frac{7|7}{}$, und an den Stellen, wo die Goldverbindung zwischen den Pontics beginnt.

14. 10. Auch rechts ist keine Veränderung der Schleimhaut klinisch nachzuweisen. Die Brücke wird ebenfalls einzementiert.

15. 12. Die Umgebung der Brücken erscheint völlig normal ohne jegliche Proliferationstendenz. Beim Durchziehen eines Seidenfadens unter den Pontics läßt sich etwas weicher Belag entfernen; es kommt jedoch trotz mehrmaligen Versuches nicht einmal zu einer Rötung des Fadens, durch die man evtl. auf entzündliche Veränderungen der Schleimhaut schließen könnte.

17. 6. 32



15. 12. 32

Röntgenologisch läßt sich innerhalb eines Zeitraumes von ca. $^1/_2$ Jahr (beigefügte Aufnahmen der rechten Brücke: 1. Aufnahme am 17. 6., also nach Einsetzen der unteren Prothese; 2. Aufnahme am 15. 12.) keinerlei Veränderung der Knochenstruktur im Sinne einer Druckatrophie oder entzündlich bedingten Resorption nachweisen.

Wir können also diesen Fall als vollen Erfolg ansprechen, nachdem die klinische Untersuchung während einer Zeit von 8 Monaten nicht die geringste Schleimhautreaktion ergeben hat. Ganz besonders veranlassen dazu gerade auch die negative Mundhygiene, sowie das beträchtliche Ausmaß der bedeckten Schleimhaut. Auf die Frage der Beläge, die mehrfach erwähnt wurden, will ich am Ende der Kasuistik noch näher eingehen.

Fall II

H. H., Zahnarzt, 36 Jahre.

Zahnbestand im rechten Unterkiefer: $\overline{87\ 4321|}$; der Oberkiefer trägt eine totale Brücke. Mundhygiene einwandfrei.

Im Unterkiefer wird eine Brücke von $\overline{7|}$ bis $\overline{4|}$ angefertigt. $\overline{7|}$ erhält eine Bandkrone auf Wurzelaufbau, $\overline{4|}$ ebenfalls eine Bandkrone. Das Zwischenglied in Praemolarenbreite ist durch eine Platinlangstiftfacette mit angebranntem Sattel (S. S. White's Med. fusing Porc.) ersetzt. Verankerungsart: Kästchenmethode. Die Facette wird dem hohen und schmalen Alveolarkamm bukkal angeschliffen, und der Sattel nur bis etwas über die Kammitte hinausgeführt. Die Lotverbindung liegt wiederum nur im occlusalen Drittel der Kronen, sodaß eine dreieckige durchspülbare Form der Interdentalräume gewahrt ist.

23. 2. 32. Die Brücke wird einprobiert und einen Tag später mit Fletscher festgesetzt, nachdem keine Druckstellen an der Schleimhaut zu erkennen waren.

22. 4. Um das Zwischenglied keine Rötung oder sonstige pathologische Veränderung wahrnehmbar.

1. 5. Brücke abgenommen. Auf der Porzellanfläche zeigt sich eine dünne, leicht abwischbare Belagschicht. Die Farbe der bedeckten Schleimhaut ist bis auf einen geringen Bezirk, der der mesialen Kante des Pontics entspricht, normal. Hier läßt sich ein etwas stärkerer Eindruck des Zahnes in die Schleimhaut feststellen, und das Epithel erscheint an dieser Stelle verdünnt. Diese Veränderung ist mit Sicherheit auf ein zu straffes Anliegen des Pontics zurückzuführen, zumal sich bereits beim

Aufschleifen des Zahnes auf den hohen schmalen Alveolarkamm Schwierigkeiten ergeben haben. Die Brücke wird einzementiert.

9. 12. Keine subjektiven Beschwerden; klinisch läßt sich kein pathologischer Zustand um das Zwischenglied herum feststellen. Die Probe mit dem Seidenfaden verläuft wie bei Fall I negativ. Die mesialen und distalen Flächen der Kronen sind leicht verfärbt, was neben elektrolytischen Vorgängen auch auf die anhaftenden geringfügigen Beläge zurückgeführt werden kann.

Fall III

Deike Herbert, Ingenieur. 27 Jahre.

Defektes Gebiß, Mundpflege nicht übertrieben.

Ersatz der 4 Schneidezähne im Oberkiefer. $\frac{4\,|\,4}{}$ erhalten als Anker Vollkronen, $\frac{3\,|\,3}{}$ Bandstiftkronen. $\frac{21\,|\,12}{}$ werden durch Platinlangstiftzähne mit angebrannter Porzellankuppel ersetzt (S. S. White's High fusing Porc). Ein genaueres Aufschleifen erweist sich als unmöglich, da durch die Extraktion der Schneidezähne in Verbindung mit Cystenoperation nach Partsch II (7. 4. 32) und anschließendes Tragen einer Kautschukplatte mit Pontopinzähnen der Alveolarkamm ganz unregelmäßig gestaltet ist, und zwar besonders rechts. Ohne Rücksicht auf die vorhandenen Furchen und Dellen werden vielmehr nur die Zähne mehr oder weniger flächenhaft aufgesetzt.

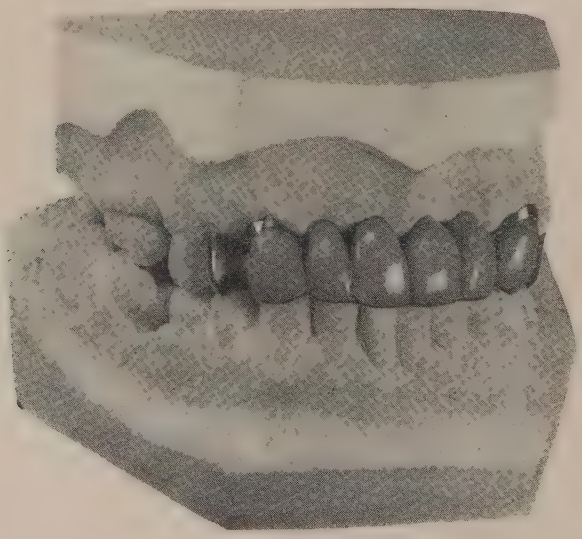

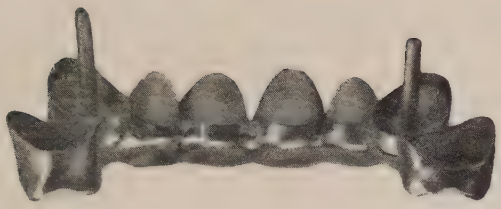

14. 5. 32. Brücke provisorisch eingesetzt.

26. 5. An den Kappen von $\frac{3|3}{}$ ist die Schleimhaut bukkal etwas zurückgetreten, was wahrscheinlich auf die Schnittführung bei Partsch II zurückzuführen ist. Unter den Pontics ist die Schleimhaut normal bis auf die von $\frac{2|}{}$ bedeckte Stelle; hier ist eine ganz leichte Rötung wahrzunehmen. In den Furchen und Vertiefungen des Alveolarkammes befinden sich abwischbare Beläge.

28. 6. Wiederum nur unter $\frac{2|}{}$ geringe Rötung. Die Zähne liegen nicht mehr in ganzer Ausdehnung der Schleimhaut an, da eine geringe Atrophie eingesetzt hat. Die Brücke selbst ist nur in den Interdentalräumen, wo die Goldfassung der Pontics beginnt, etwas verschmutzt.

15. 9. Keine Rötung der Schleimhaut, auch nicht unter $\frac{2|}{}$. Der Alveolarkamm erscheint hier etwas mehr geglättet und regelmäßiger. Keine subjektiven Beschwerden. Die Brücke wird einzementiert.

19. 12. Keine Veränderung um die Pontics herum. Keine Verschmutzung, die für die Schleimhaut von Bedeutung wäre.

Fall IV

Frau W., Alter: 54 Jahre.

Stark parodontitisches Gebiß.

Zahnbestand im linken Oberkiefer: $\frac{|1234\ 7}{}$.

Zum Ersatz des fehlenden Praemolaren und Molaren wird eine Brücke angefertigt. $\frac{|4}{}$ trägt eine Bandstiftkrone, $\frac{|7}{}$ eine Bandkrone. Die zwei Zwischenglieder sind durch breitbasig aufgeschliffene Röhrenzähne ersetzt, die mit Jenkinsmasse glasiert sind. Die Glasur ist nicht gleichmäßig und spiegelnd, sondern matt und beinahe unregelmäßig.

28. 9. Festgesetzt mit Fletscher.

2. 11. In der Umgebung der Pontics keine Veränderung. Zwischen den Pontics lassen sich Speisereste feststellen, ein Um-

ſtand, der durch geringe Verbreiterung der Interdentalräume hätte vielleicht vermieden werden können. Auf der Gingivalfläche der Pontics ſelbſt eine leichte Belagsſchicht. Die Schleimhaut darunter iſt sowohl in Farbe wie Oberflächenbeſchaffenheit völlig normal; mit dem Tupfer läßt ſich keine Epithelläſion hervorrufen.

Eine weitere Beobachtung des Falles war nicht möglich.

Fall V

Dr. L., Zahnarzt, 25 Jahre.

Mundverhältniſſe einwandfrei.

Brücke im rechten Unterkiefer von $\overline{7}|$ bis $\overline{5}|$. Der Alveolarkamm bei $\overline{6}|$ iſt glatt und ziemlich hoch; die Lücke hat knapp Molarenbreite, da $\overline{5}|$ nach diſtal gedreht iſt. $\overline{7\,5}|$ erhalten Vollkronen; $\overline{6}|$ iſt durch eine Molarenfacette mit Platinſtiftchen und angebranntem Sattel erſetzt (S. S. White's Med.). Die geringe Bißhöhe macht die Verwendung eines Kramponzahnes bereits etwas ſchwieriger.

16. 4. 32. Eingeſetzt mit Fletscher.

13. 5. Am Rande des Pontics keine Rötung oder ſonſtige Veränderung; nur diſtal von $\overline{5}|$ iſt die Papille am Kronenring in geringfügigem Maße entzündet.

8. 6. Die Brücke wird abgenommen. Die Schleimhaut unter dem Pontic hat normale Farbe; die Konturen des Zahnes ſind leicht eingedrückt. Die Papillen meſial von $\overline{7}|$ und diſtal von $\overline{5}|$ ſind leicht gerötet und verdickt. Ich möchte dieſe Veränderung neben dem Reiz der Kronenringe auch auf die in den Approximalräumen feſtſtellbare Verſchmutzung zurückführen, die ſich trotz ſorgfältigſter Pflege nicht ganz ausſchalten läßt, da durch die Drehung des Praemolaren nach diſtal der durchſpülbare Raum weſentlich verkleinert iſt. Pontic und Schleimhaut leicht belegt, das Epithel läßt ſich jedoch nicht abwiſchen. Nach nochmaliger Kontrolle der Kronenringe wird die Brücke wieder eingeſetzt.

14. 1. 33. Geringfügige Verſchmutzung der Interdentalräume und Rötung der Papillen; bukkal und lingual vom Pontic keine Veränderung wahrnehmbar. Nach Abnehmen der Brücke erſcheinen die Papillen etwas in den Interdentalraum hineingewuchert und deutlich gerötet. Gegenüber dieſem Befund fällt die normale Farbe der bedeckten Schleimhaut ſofort auf, die ſich in keiner Weiſe von den unbedeckten Stellen der

fixierten Schleimhaut bukkal und lingual unterscheidet. Durch mehrmaliges sehr starkes Hinüberwischen mit einem Zellstofftupfer läßt sich kein Bluten oder sonstige Veränderung hervorrufen; dagegen reagieren hierauf die Interdentalpapillen.

Die röntgenologische Untersuchung läßt ebenfalls keinen schädlichen Einfluß des aufliegenden Pontics auf das knöcherne Kiefergerüst erkennen.

In zwei weiteren Fällen wurden Porzellanwurzelzähne in frische Extraktionswunden eingesetzt. Für diese Verwendungsart der Pontics finden wir drei Methoden angegeben, deren Unterschied sich aus dem Extraktionszeitpunkt ergibt.

Zu 1): Extraktion vor der Abdrucknahme. Die Alveolen werden mit Kerrmasse ausgefüllt, die wiederum durch ein Drahtstück im Gipsabdruck fixiert wird.

Zu 2): Abdrucknahme vor der Extraktion. Die extrahierten Zähne werden in das Negativ eingesetzt, sodaß nach ihrer Entfernung die genaue Form der Alveole auf dem Modell wiedergegeben ist. Vorbedingung ist natürlich, daß die Zähne in der richtigen Stellung sich in den Abdruck einsetzen lassen, also mindestens zwei Drittel der Krone aufweisen. Bei 1) und 2) wird bis zur Fertigstellung der Brücke tamponiert.

Als Nachteil beider Methoden mag der Zeitverlust erscheinen, der für die Wundheilung nicht besonders günstig sein kann; außerdem wird man beim Einsetzen der Brücke mit einer Quetschung der zumindestens schon genäherten Wundränder rechnen müssen.

Zu 3): Sofortiges Einsetzen der fertigen Brücke nach der Extraktion. Die Alveolen der zu extrahierenden Zähne werden auf dem Modell künstlich geformt, wobei Zahnachse, Wurzelquerschnitt und -länge in gleicher Weise Beachtung finden müssen (Röntgenbild!). Wenn Wundbehandlung erforderlich, ist diese Methode natürlich nicht anzuwenden.

Beide zur Verfügung stehenden Fälle wurden nach der zuletzt genannten Methode bearbeitet.

Fall VI

Bruckmann Elisabeth, 28 Jahre.

Patientin in mittlerem Ernährungszustand; Durchblutung des Gesichtes normal; Allgemeinerkrankungen konstitutioneller Art sind nicht zu eruieren.

Intraoraler Befund:

Wange, Zunge, Gaumen normal.

Fixierte Schleimhaut: Im Unterkiefer bis zu den Praemolaren liegen die Wurzeln der Zähne in geringem Ausmaß frei; harte grünliche Beläge, hauptsächlich subgingival sitzend, sind festzustellen. Dementsprechend Rötung und Verdickung des Zahnfleischsaumes. Keine bis geringe Lockerung, geringe Taschentiefe. Im Oberkiefer mit Ausnahme der Molaren keine Beläge; auch hier ist jedoch die Diagnose Parodontitis superficialis zu stellen. Mundpflege: Durchschnitt.

Zahnbestand im rechten Oberkiefer: 765 321 |. 2 |, dessen Krone nur noch etwa zur Hälfte steht, soll extrahiert werden, da ein vorhandener apicaler Herd in Verbindung mit dem marginalen Knochenabbau die Erhaltung durch Resektion und Kronenersatz in Frage stellt. Der Alveolarkamm zwischen 3 | und 5 | ist glatt und relativ breit; der Zwischenraum zum Antagonisten gering.

Als Pfeiler für die anzufertigende Brücke dienen 5 |, der eine Vollkrone erhält, und 3 | mit einer Bandstiftkrone. Für 4 | wäre eine vorschriftsmäßige Linsenform nach Rumpel wegen der anatomischen Verhältnisse des Alveolarkammes und wegen des Gegenbisses gänzlich unmöglich. Aus denselben Gründen ist auch ein Pontic mit ausgeprägtem Wurzelteil nicht zu verwenden. Deshalb wird ein Platinlangstiftzahn mit der gingivalen Fläche aufgeschliffen und nur ein kleiner Absatz als Abschlußleiste für den Goldrücken angebrannt. Auf Ausbildung der Kaufläche wird verzichtet, um den sonst wieder entstehenden lingualen Vorsprung zu vermeiden. Der Zahn wird vernietet. Für 2 | wird ein Pontopinzahn hergestellt. Der Wurzelkörper in ca. ein Viertel der natürlichen Länge ist aus S. S. White's Med. an einen Platinlangstiftzahn angebrannt und zeigt ganz einwandfreie spiegelglatte Oberfläche. Die erheblich beschliffene bukkale Fläche des Zahnes wird nochmals mit Finishing Glaze überzogen, da hier mit mittelfließender Masse in dünner Schicht keine hinreichende Glasur zu erzielen ist.



6. 6. 32. Nach Fertigstellung der Brücke wird $\underline{2}|$ unter terminaler Anästhesie entfernt. Möglichste Schonung des Zahnfleischrandes und des Limbus alveolaris ist gewahrt, also keine Resektion der bukkalen und lingualen Knochenlamellen. Nachdem die Alveole ausgelöffelt ist, wird die Brücke sofort mit Fletscher eingesetzt.

7. 6. Der Zahnfleischrand liegt dem Porzellan ohne Rötung straff an, das Blutkoagulum ist vollständig bedeckt. Keine Schmerzen; nur nach Aufhören der Anästhesie ca. 2 Stunden leichter Wundschmerz.

14. 6. Die Papillen mesial und distal vom Pontopinzahn haben sich etwas retrahiert; das Zahnfleisch liegt dem Porzellan ohne Entzündungserscheinungen dicht und straff an. Keine subjektiven Beschwerden.

1. 8. Die Inspektion ergibt ungefähr dasselbe Bild. $\underline{4}|$ erscheint leicht eingedrückt. Verschmutzung der Brücke ist nicht festzustellen, dagegen an $\underline{1}|$ distal am freiliegenden Zahnhals weicher Belag. Nach Abnehmen der Brücke folgender Befund: Unter $\underline{4}|$ ist entsprechend dem mesialen Rand des Zahnes eine Rötung festzustellen. Der kleine Bezirk erweist sich als identisch mit der etwas zu scharf ausgebildeten Kante des Zahnes, an der bei genauerer Untersuchung außerdem eine kleine Rauhigkeit

wahrnehmbar ist. Sonst erscheint unter diesem Zahn Farbe und Oberflächenbeschaffenheit der Schleimhaut normal. Die unter $\underline{2}|$ befindliche ca. 3 mm tiefe Mulde ist leicht gerötet, was bei der scharfen Absetzung gegenüber der unbedeckten Schleimhaut sofort auffällt. Im Zentrum der Mulde ist eine etwa stecknadelkopfgroße etwas mehr gerötete Stelle sichtbar. Beim Abtupfen kommt es zur Rötung der Wattekugel. An beiden Pontics selbst befindet sich eine hauchdünne Schicht leicht zu entfernenden Belages.

4. 10. Die Papille zwischen $\underline{1}|$ und $\underline{2}|$ ist noch etwas mehr geschwunden. Unter $\underline{2}|$ dasselbe Bild wie oben. $\underline{4}|$ ist mesial etwas von der Interdentalpapille überwuchert; dieselbe Stelle wie oben gerötet. Zur Herstellung eines Modells wird Abdruck genommen, und die Brücke wird auf ca. 18 Stunden außerhalb der Mundhöhle belassen. Danach ist die der Ponticbasis entsprechende Vertiefung fast völlig verstrichen und die Rötung verschwunden. Bei dem jetzt zum Einsetzen der Brücke notwendigen Druck läßt sich ein Bluten der Schleimhaut nicht vermeiden.

14. 2. 33. Um $\underline{2}|$ keine Rötung, der Anschluß der Schleimhaut an den Pontic scheint jedoch etwas aufgelockert. Die Papille zwischen $\underline{3}|$ und $\underline{4}|$ hypertrophisch. Keine wesentliche Verschmutzung. Subjektive Beschwerden bestehen nicht.



1.)



2.)

3.)

4.)

1) Aufnahme sofort nach Extraktion und Einsetzen der Brücke am 6. 6. 32. Die Innencorticalis der leeren Alveole des $\underline{2}|$ ist deutlich zu erkennen. Als röntgenologisches Anzeichen der Parodontitis superficialis zeigt sich ein Abbau der Spitzen der Interdentalsepten, die ausgefranst erscheinen.

2) 1. 8. 32. Knochenbälkchen ziehen von der Innencorticalis, die bereits undeutlicher gezeichnet ist, nach der Mitte der Alveole. Ganz geringfügiger Abbau der Interdentalsepten ist festzustellen.

3) 14. 10. 32. Die Kontur der ehemaligen Alveole ist nur noch gerade zu erkennen. Der neugebildete Knochen füllt noch nicht die ganze Alveole aus, an deren Rand bereits Ansätze einer Corticalis zu erkennen sind.

4) 14. 2. 33. Aufnahme mit 40 kV, während bei den anderen 30 kV verwendet wurden. Die ehemalige Alveole ist vollständig mit Spongiosa ausgefüllt. Die doppelte Kontur der noch nicht ganz ausgeprägten Corticalis scheint darauf hinzudeuten, daß auch in dem neugebildeten Knochen noch ein Defekt entsprechend der Form der Porzellanwurzel besteht.

5.)

6.)

7.)

5) 25. 5. 32. Aufnahme vor Einsetzen der Brücke. Die Lücke des $\underline{4}|$ zeigt regelmäßige Spongiosazeichnung. An der Oberfläche ist eine deutliche Corticalis vorhanden.

6) 14. 10. 32. Ein Unterschied gegenüber dem vorigen Bild läßt sich nicht feststellen.

7) 14. 2. 33. 40 kV. Veränderung der Knochenstruktur ist ebenfalls nicht wahrnehmbar.

Fall VII

G. W., Zahnarzt, 24 Jahre.

Intraoraler Befund:

Einwandfreie Zahnfleischrandverhältnisse und Mundpflege.

Im rechten Unterkiefer bedarf $\overline{5}|$ des Kronenersatzes. Für $\overline{6}|$ ist wegen eines apicalen und interradiculären Herdes die

Indikation zur Extraktion gegeben. Für die anzufertigende Brücke werden als Anker Vollkrone auf $\overline{5}|$ nach Wurzelaufbau und ein mesiooccklusales Inlay in $\overline{7}|$ gewählt. Das Zwischenglied (Röhrenzahn mit Med. fus. Porc. überbrannt) ist kuppelförmig gestaltet, um eine Berührung mit den Interdentalsepten zu vermeiden, und ist auf dem Modell ca. 4 mm tief einradiert.

14. 9. 32. Die Extraktion und Auskratzung des Herdes wird vorgenommen. Die Brücke kann erst einen Tag später eingesetzt werden, da eine Umänderung vorgenommen werden muß; für die Zwischenzeit wird die Wunde mit einem Jodoformgazetampon versorgt. Die Wundränder haben sich jetzt etwas genähert und eingestülpt; die Schleimhaut liegt dem Pontic dicht an bis auf eine Stelle bukkal, die bei der Extraktion eingerissen ist.

28. 9. 32. Bukkal und lingual liegt die Schleimhaut straff an; an der erwähnten Stelle ist jedoch der Anschluß an den Pontic noch nicht erreicht; man gelangt hier mit der Knopfsonde in die Tiefe der Alveole.

6. 10. 32. Brücke abgenommen. In der Mitte des Alveolarkammes und nach der Einrißstelle zu ist eine ca. 4 mm tiefe Mulde festzustellen, die vollkommen epithelisiert und nicht gerötet ist.

18. 11. 32. Der Pontic liegt bukkal und distal der Schleimhaut nicht mehr an, es läßt sich vielmehr ein Zwischenraum von 1 mm feststellen. Auf Grund dieses Ergebnisses muß eine Neuanfertigung der Brücke in Aussicht genommen werden. Die Schleimhaut selbst läßt keine Reaktion erkennen; der Alveolarkamm ist noch etwas unregelmäßig gestaltet.

Im Anschluß an die beiden letzten Fälle soll der einschlägigen Literatur noch eine kurze Betrachtung gewidmet sein. Wir folgen dabei zunächst einer Arbeit Thielemanns, der aus einer Abhandlung von Irvin H. Ante Anweisungen für den Gebrauch der Porzellanwurzelzähne gibt, und entnehmen folgenden Abschnitt über die Indikationsstellung:

„Porzellanwurzeln sollten nicht in Fällen von ausgedehntem Alveolarschwund oder stärkeren Wurzelspitzenerkrankungen verwendet werden, da der durch den Porzellanstumpf abgeschlossene Blutpfropf zu einer sekundären Infektion führen könnte. Eine dünne oder teilweise fehlende Alveolarlamelle muß immer als Gegenindikation gelten. Außerdem sollten sie nicht beim Vorhandensein von Kreislaufstörungen angewandt werden, da der Widerstand der

Gewebe in diesen Fällen herabgesetzt ist, und sie auf geringste Reize reagieren.

Nur gesunde und feste Ankerzähne sollten verwendet werden, weil Reizungen durch Beweglichkeit die Gewebe um die Porzellanwurzeln herum zerstören.

Die Porzellanwurzel sollte nur ein Viertel der Länge der entfernten Wurzel besitzen und vollständig die Oeffnung der Alveole verschließen, indem sie mit den Geweben nur am Halsteil in Berührung kommt. Das Porzellan muß absolut glatt und hochglänzend gebrannt sein und palatinal weit genug gehen, um eine Berührung des Goldes mit der Schleimhaut zu vermeiden . . .

Im Fall von Trauma, Infektion oder Fehlen von zwei oder mehreren Zähnen nebeneinander sollten die Wurzelteile nur bis in die Oeffnungen der Alveolen gehen. Beim Ersatz von mehrwurzeligen Zähnen wird die Wurzellänge ebensowohl durch die Gestalt wie den Zustand der Alveolen bestimmt. In fast allen Fällen wird es sich als besser herausstellen, das Ende der Porzellanwurzel gerade knapp in die Oeffnung der Alveole zu versenken oder überhaupt nicht hineinreichen zu lassen, wenn ästhetische Momente nicht in Betracht kommen.

Wenn die Resorption beendet ist, können die Enden der Porzellanwurzeln so gestaltet werden, daß sie einen schmalen Sattel bilden, der auf dem Kamm oder den labialen bzw. bukkalen Flächen des Alveolarkammes aufliegt."

Was die Wurzellänge anbetrifft, so sagen Häupl und Reichborn-Kjennerud darüber:

„Manche füllen diese (die frischen Extraktionswunden, d. Verf.) bis zur Hälfte, ja bis zu drei Vierteln aus. Dabei aber entsteht eine künstliche Tasche und entzündliche Veränderungen des Gewebes verschiedener Grade, worunter die Paradentien der Brückenpfeiler geschwächt werden können."

Ausführlicher noch geht Reichenbach auf diese Frage ein: Zweck der Methode seien 1. kosmetische, 2. hygienische Anforderungen. Diesen müsse folgerichtig Genüge getan sein, wenn die Porzellanwurzel in einem tiefen Zahnfleischbett ruhe; die Notwendigkeit einer Beziehung zur knöchernen Alveole sei wenigstens theoretisch nicht einzusehen. Die Ansicht, durch die auch die knöcherne Alveole ausfüllende künstliche Wurzel werde ein Schwund des Knochens verhindert, widerlegt er durch seine röntgenologischen Untersuchungen. Es genüge schon, daß die angebrannte Porzellankuppel nur am Eingang zur knöchernen

Alveole mit dieser in Berührung trete, um bereits nach wenigen Wochen Knochenabbau auch entlang der Nachbarzähne feststellen zu können. Dies sei wohl so zu erklären, daß der vom Kunstzahn ohne Vermittlung der Aufhängefasern unmittelbar ausgeübte Druck als unphysiologisch sich im Sinne einer Druckatrophie auf den Knochen auswirke. Dagegen seien keine nennenswerten Resorptionen aufgetreten, wenn die Porzellanwurzel gerade den Eingang zur knöchernen Alveole abschloß, ohne mit ihr in Berührung zu treten.

Zur Frage der Taschenbildung wird folgendes gesagt: Die vollkommen reaktionslos ausepithelisierte Höhle entspräche genau der Form der künstlichen Wurzel; und zwar erweise sich die Anlagerung des Epithels an das Porzellan so innig, daß man praktisch von einer Taschenbildung nicht sprechen könne.

Alles in allem scheint Verfasser mit der Methode gute Erfahrungen gemacht zu haben.

Ich kann allein auf Grund der beiden zur Verfügung stehenden Fälle natürlich kein abschließendes Urteil abgeben, doch erscheinen mir folgende Ueberlegungen von Bedeutung:

Aus den ablehnenden Stimmen, sowie gerade auch aus der ausführlichen Indikationsstellung einiger Autoren können wir zumindestens entnehmen, daß es durchaus nicht an Mißerfolgen gefehlt hat. Es sind verschiedene Faktoren, welche nach Fertigstellung einer Pontopinzahnbrücke den weiteren Ausgang der Behandlung als ungewiß erscheinen lassen:

1. Die Frage der Wundheilung, bzw. die Möglichkeit einer Infektion der Extraktionswunde, die von vornherein niemals ausgeschlossen ist. Reichenbach sagt zwar, er habe in keinem einzigen Falle (25 stehen ihm zur Verfügung) Infektionen und dadurch bedingte Nachschmerzen beobachtet, und führt als mögliche Erklärung dafür den Schutz des Blutkoagulums durch die abschließende Porzellanwurzel an. Man wird demgegenüber zugeben müssen, daß der gleiche Grund auch als Gegenargument angeführt werden kann, wenn man bedenkt, daß gerade das abgeschlossene Blutkoagulum für Anaerobier, hauptsächlich also auch für Fäulniserreger, einen idealen Nährboden darstellt.

Punkt 2) ist durch folgende Frage gekennzeichnet: Können wir die Länge der Porzellanwurzel in Einklang bringen zu den nach jeder Extraktion einsetzenden Resorptionsvorgängen? Auf Grund der festliegenden Ergebnisse anderer Autoren, sowie allein schon aus der Ueberlegung, daß eine tief in die knöcherne

Alveole versenkte Porzellanwurzel den natürlichen Reparations- d. h. Verknöcherungsvorgängen im Wege sein muß, ist dabei zunächst die oben erwähnte Ansicht als richtig anzuerkennen, daß die Wurzellänge nur ca. ein Viertel der natürlichen betragen soll, falls überhaupt ein Maß am Platze ist; weiterhin, daß die Wurzel jedenfalls so gestaltet ist, daß eine Berührung mit dem Knochen vermieden wird. Unter dieser Voraussetzung ist es durchaus denkbar, daß nach Beendigung der Ab- und Umbauvorgänge der Pontopinzahn sozusagen in der Luft schwebt. Ein Beispiel dafür ist das Ergebnis in Fall VII, das im Frontzahnbereich einen vollständigen Mißerfolg bedeuten würde. Den Abbau des Alveolarkammes — in der Hauptsache werden ja davon die bukkalen bzw. lingualen Knochenlamellen und die Spitzen der Interdentalsepten betroffen — durch eine von vornherein etwas länger gewählte Porzellanwurzel zu kompensieren, diese Maßnahme würde nach den obigen Ausführungen wiederum nur einen verstärkten Abbau zur Folge haben.

Von wesentlichem Einfluß auf das Maß der Resorption ist ja nun auch – damit komme ich zu Punkt 3) — der Extraktionsvorgang als solcher. In diesem Zusammenhang interessieren dabei weniger die Degenerationserscheinungen in der Tiefe der Alveole, als vielmehr der mechanisch-traumatische Insult, der den Alveolarrand trifft. Abgesehen von sogenannten schwierigen Extraktionen, wie sie sich zum großen Teil schon vorher beurteilen lassen, wird es sich hierbei um die Frage handeln, ob es möglich ist, einen Zahn, bei dem nach dem Zustand der Hartsubstanzen die Erhaltung durch Kronenersatz in Frage gestellt ist, ohne mehr oder weniger weitgehende Resektion des Limbus alveolaris zu entfernen. Dabei ist es ganz gleichgültig, ob die Resektion der Alveolarlamellen durch Meißel oder Zange geschieht. Das würde nach Irvin H. Ante genau so eine Kontraindikation gegen das Verfahren bedeuten, wie die Parodontitis marg. progressiva in fortgeschrittenem Stadium und ebenso stärkere apicale Parodontitiden, also zwei weitere Hauptindikationen zur Extraktion, wobei bei letzteren eine Gruppe, nämlich die akuten Formen, bereits durch die evtl. notwendige Wundbehandlung ausscheidet. Wenn wir dann noch konstitutionelle und konditionale Momente berücksichtigen – hierher gehört beispielsweise auch die Disposition gegenüber einer bakteriellen Invasion, die bei Stoffwechselerkrankungen (Diabetes) erhöht sein kann –, Faktoren, wie sie Irvin H. Ante gleichfalls andeutet, blieben eigentlich nur vereinzelte Fälle übrig.

Nicht unerwähnt darf vielleicht auch der Einfluß der Extraktionstechnik bleiben. Zähne, für die vorwiegend die Rotation

anzuwenden ist, also obere Frontzähne und untere Praemolaren, wären hier am günstigsten zu beurteilen; denn wir können, falls die Zähne nicht zu tief zerstört sind, auch mit der geringsten Schädigung der Alveolarrandgegend rechnen. Weniger günstig sind bereits die einwurzeligen Zähne zu beurteilen, die luxiert werden müssen, da es dabei bereits zu einer beträchtlichen Dehnung der bukkalen und lingualen Alveolenwände kommen kann. Ganz ungünstige Verhältnisse in dieser Beziehung finden wir endlich bei oberen Molaren, wo es garnicht so selten vorkommt, daß die gesamte bukkale Knochenlamelle dem Zug der Zange folgt.

Auf einen wesentlichen Punkt der Wundheilung müssen wir jetzt noch näher eingehen, nämlich auf die Epithelisierung der durch die Porzellanwurzel ausgefüllten Höhle, die oben unter dem Begriff „Taschenbildung" bereits angedeutet worden ist. Das Epithel soll hierbei über die Oberfläche des Blutkoagulums hinüberwuchern, wobei das Porzellan gewissermaßen als Matrize dient. Neben dem Zeitraum, innerhalb dessen die Epithelisierung abgeschlossen ist (Reichenbach gibt dafür ca. 8 Tage an), wird vornehmlich die Frage interessieren, ob das Epithel auf die Dauer in voller Stärke und ohne Reaktion eine derartige Höhle auskleidet. Ich darf in diesem Zusammenhang an Fall VI erinnern, der nach der klinischen und röntgenologischen Untersuchung (Brücke in situ vorausgesetzt) durchaus ein befriedigendes Resultat ergab, und für den auch kein Fehler bezüglich Indikation, Extraktion, Beschaffenheit und Länge der Porzellanwurzel usw. zu finden ist. Trotzdem konnte ich nach zwei Monaten eine deutliche Rötung der bedeckten Schleimhaut gegenüber der unbedeckten feststellen. Die Annahme, daß eine vollständige Epithelisierung während dieses Zeitraumes noch nicht eingetreten sei, scheidet auf Grund der Tatsache aus, daß nach zwei weiteren Monaten die Rötung in gleicher Ausdehnung und Intensität weiter bestand. Es verbleiben vielmehr zwei andere Möglichkeiten der Erklärung:

1. Ein dauernder Reiz der mazerierten oder bereits schon physiologischerweise abgestoßenen Epithelzellen, die vom Speichel nicht so ohne weiteres entfernt werden können, da der Anschluß der Schleimhaut an das Porzellan doch ziemlich dicht und fest ist.

Punkt 2) erklärt gleichzeitig das dichte und straffe Anliegen: Der Organismus bzw. der Turgor des Gewebes sucht den unnatürlichen Defekt in der Kontinuität der Schleimhaut auszugleichen. Wir können diesen Vorgang bei jeder Imme-

diatprothese (z. B. Kautschukplatte mit Pontopinzähnen) beobachten; entweder wird hier der Alveolarkamm so weit abgebaut, daß die Zähne nicht mehr mit der Schleimhaut in Berührung stehen, oder aber Zähne mit länger gewählten Wurzeln werden allmählich aus dem Zahnfleischbett herausgedrängt, sodaß die Platte nicht mehr paßt. Zwischen diesen beiden Extremen bewegen sich die Erfolge, die man dann als Dauerimmediatprothesen ansprechen könnte. Welch verhältnismäßig kurze Zeit nur notwendig ist, um einen derartigen Defekt auszugleichen, zeigt ebenfalls Fall VI; hier genügte schon eine Entfernung der Brücke auf ca. 18 Stunden, um die Mulde des Pontopinzahnes fast völlig verstreichen zu lassen.

Bei einem festsitzenden Objekt kann sich natürlich der Gewebsdruck nicht in der zuletzt geschilderten Weise äußern, sondern muß anderweitig zur Geltung kommen, was in Verbindung mit 1) sehr wohl in Gestalt einer entzündlichen Reaktion möglich sein könnte. Auf die Unmöglichkeit, die Porzellanwurzel so zu gestalten, daß nach Beendigung des marginalen Abbaues kein Defekt mehr im Kontinuum der Schleimhaut besteht, habe ich bereits oben hingewiesen.

Durch das Risiko, das mit diesem Fragenkomplex — Extraktion und Wundheilung (Infektion, Resorption, Epithelisierung) — verbunden ist, erleidet meiner Ansicht nach die Brauchbarkeit des Pontopinverfahrens für den Dauerersatz eine ziemliche Einschränkung, welche auch nicht durch den einzigen Vorteil der Methode, nämlich die Zeitersparnis, kompensiert werden kann. Kosmetisch können wir ja dasselbe Ergebnis mit jeder anderen Arbeit erreichen; was die Hygiene anbetrifft, müssen wir sagen, daß sogar mit den alten Brückenkörperkonstruktionen ein ganz einwandfreier Zustand erreicht werden kann, wenn wir bei der Extraktion uns den Alveolarkamm so herrichten, wie wir ihn brauchen; verbunden ist außerdem damit gleichzeitig eine Beschleunigung der Wundheilung. Was endlich die für den Patienten unangenehme Wartezeit betrifft, so können wir ihm jederzeit — abgesehen von ganz vereinzelten Fällen — ein Provisorium mit verhältnismäßig geringen Mitteln verschaffen, wofür außerdem im unsichtbaren Teil des Gebisses gar keine Notwendigkeit vorliegt.

Nicht zuletzt wird also die Berechtigung des Pontopinverfahrens davon abhängen, ob wir die Methode wirklich brauchen; und diese Frage glaube ich verneinen zu können.

Die Bewertung der ersten 6 Fälle (Fall VI soweit, als er das Praemolarenzwischenglied betrifft) soll sich zunächst nur auf die Frage der flächenhaften Bedeckung der Schleimhaut erstrecken, die den Kernpunkt des ganzen Problems darstellt. Fall I, IV und V weisen in dieser Beziehung, wie die oben dargestellte klinische und teilweise auch röntgenologische Untersuchung gezeigt hat, ein vollkommen befriedigendes Resultat auf. Demgegenüber sind Fall II, III und VI nur als bedingt günstig anzusprechen. Bei genauerem Zusehen ergibt sich jedoch, daß die hier beobachteten Schleimhautveränderungen erstens ganz geringfügiger Natur sind, und daß sie sich zweitens zwanglos auf andere Faktoren zurückführen lassen. In einem Falle war es ein zu straffes Anliegen des Pontics, im anderen eine zu scharf ausgebildete Kante des Porzellans, verbunden mit einer deutlichen Rauhigkeit; bei Fall III endlich die ganz unregelmäßig gestaltete Oberfläche des Alveolarkammes, die natürlich einem längeren Liegenbleiben von Speiseteilchen Vorschub leisten mußte; hier war auch die entzündliche Reaktion der Schleimhaut nicht mehr festzustellen, nachdem mit dem Abschluß des Knochenumbauvorganges eine Glättung des zerfurchten Schleimhautüberzuges eingetreten war. Diese Veränderungen können also der Methode als solcher nicht zur Last fallen, sondern höchstens der technischen Ausführung und vielleicht der Indikationsstellung.

Gerade hiervon hängt ja Erfolg wie Mißerfolg einer jeden Arbeit zum größten Teil ab; es erscheint mir deshalb angebracht, auf einige diesbezügliche Punkte etwas näher einzugehen. Neben der Berücksichtigung des allgemeinen Mundhöhlenbefundes — hierzu gehört vor allem auch der hygienische Zustand — wird es 1. auf die Formverhältnisse des Alveolarkammes ankommen, dem die Pontics anliegen sollen. Aus den Ausführungen Reichenbachs geht eindeutig hervor, daß ein absolut genaues Aufschleifen auch unter Anwendung verschiedener Hilfsmittel unmöglich ist; es kann sich also immer nur um eine relative Genauigkeit handeln. Die Schwierigkeiten beim Aufschleifen sind aber neben der Form des Alveolarkammes auch wieder proportional der Größe der aufzuschleifenden Fläche; je kleiner diese Fläche, desto genauer also das Aufschleifen. Mit anderen Worten heißt das, wenn wir ein Beispiel wählen, daß ein glatter breiter Alveolarkamm ein breiteres Aufschleifen des Zahnes erlauben wird, als ein hoher schmaler, vielleicht noch unregelmäßig geformter Alveolarkamm. Hier werden wir erheblichen Schwierigkeiten begegnen, wenn wir den Pontic stark konkav ausgeschliffen von der bukkalen bis zur lingualen Fläche des Alveolarfortsatzes aufsetzen wollen, und

umgekehrt umso leichteres Spiel haben, wenn wir uns der sogenannten Keilform nähern, bzw. den Zahn nur bukkal aufsetzen und nur bis zur Höhe des Alveolarkammes führen. Daß die Breite der Ponticbasisfläche außerdem noch wieder von den individuellen Konstruktionsmöglichkeiten — Verankerung und Gegenbiß — abhängt, ist bereits bei Fall VI erwähnt.

Punkt 2) betrifft die mesiodistale Breite des Pontics, von der wiederum die Breite und Reinigungsmöglichkeit der Approximalräume abhängt. Fast sämtliche Autoren messen dieser Frage eine hohe Bedeutung zu oder erkennen zumindestens an, daß der Goldporzellantyp insofern einen Fortschritt bedeute, als ein breitbasiges Anlöten der Zwischenglieder an die Anker verhindert sei. Wie wichtig dieser Punkt ist, haben wir bereits aus Fall V ersehen können, wo eine deutliche Rötung der Interdentalpapillen festzustellen war, ein Umstand, der vielleicht durch noch größere Verbreiterung der Interdentalräume hätte vermieden werden können. Ganz besonders ist hier auch an kleinere Lücken zu denken, wie sie beispielsweise nach Extraktion der Sechsjahrmolaren zurückbleiben können. Hier erscheint anstelle eines unzweckmäßig konstruierten kleinen Schwebeteiles oder eines dazwischengezwängten Pontics, der die Papillen „blockieren" müßte, eine starke schmale Lotverbindung durch einen eingelöteten Draht zweckmäßig, nachdem die Lücke durch Ausbuchtung der Kontaktflächen der Brückenanker noch weiter verkleinert ist.

Ich möchte jetzt noch auf die Frage der Beläge zu sprechen kommen, die wir fast ausschließlich nach Abnehmen der Brücken an den Basisflächen der Pontics feststellen konnten. Zu erklären ist das Vorhandensein dieser Beläge aus der Tatsache, daß es sich, wie gesagt, immer nur um ein relativ genaues Aufschleifen handeln kann und immer irgendwelche Zwischenräume zwischen Zahn und Zahnfleisch verbleiben werden. Diese Tatsache genügt jedoch m. E. nicht, um den Standpunkt Reichenbachs zu teilen, daß die Verwendung breitbasig aufgeschliffener Zähne vollkommen unerörterbar sei. Mir erscheint vielmehr eine andere Frage von Bedeutung, ob nämlich diese Beläge solange liegen bleiben, daß unter der Tätigkeit von Mikroorganismen und unter dem Reiz der Zersetzungsprodukte auf jeden Fall eine entzündliche Reaktion der Schleimhaut einsetzen muß. Diese Frage können wir auf Grund des klinischen Befundes verneinen; die vorhandenen Beläge waren stets weicher Natur, während bei längerem Liegenbleiben vielleicht schon eine Inkrustierung mit Kalksalzen zu bemerken gewesen wäre. Es scheint also doch so, daß auf natürlichem oder künstlichen Wege

eine Reinigung ſtattfindet, und daß die ſich bildenden Zerſetzungsprodukte durch den Speichel unſchädlich gemacht werden, ehe eine Schädigung der Schleimhaut einſetzt. Die Wichtigkeit des hochglanzgebrannten Porzellans iſt dabei insofern gekennzeichnet, als es im Gegenſatz zum Gold ein Feſthaften der weichen Beläge unmöglich macht, wie das bereits oben betont worden iſt.

Wenn wir nun zum Schluß meiner Ausführungen uns noch einmal die Tatſachen vergegenwärtigen, die überhaupt erſt zur Propagierung der neuen Methode geführt haben: einerſeits die Unmöglichkeit, mit der alten Schwebe- und Basisbrücke in allen Fällen allen Anforderungen der Hygiene und Biologie gerecht zu werden, andererſeits die nicht zu beſtreitenden Vorzüge des hochglanzgebrannten Porzellans, ſo glaube ich doch, geſtützt auf meine Ergebniſſe, daß unter Berückſichtigung einer individuellen Indikation dieſes neue Verfahren verdient, einer allgemeineren Erprobung unterzogen zu werden.

An dieſer Stelle geſtatte ich mir, Herrn Prof. Dr. Greve, für die Zuweiſung des Themas und ſeine gütige Unterſtützung bei der Durchführung der Arbeit meinen ergebenſten Dank auszuſprechen.

Lebenslauf.

Am 26. Juli 1910 wurde ich zu Breslau als Sohn des Kaufmanns Emil Hausam und seiner Ehefrau Gertrud geb. Wauer geboren. Ich besuchte 3 Jahre die Volksschule zu Breslau und wurde Ostern 1919 in die Sexta des hiesigen Friedrichs-Gymnasiums aufgenommen. Anschließend war ich Schüler des König-Wilhelms-Gymnasiums zu Breslau, des Staatl. Gymnasiums Johanneum und des Städt. Gymnasiums zu Liegnitz, das ich am 10. März 1928 mit dem Zeugnis der Reife verließ. Am 25. Mai 1928 wurde ich als ordentlicher Studierender der Medizinischen Fakultät (Zahnheilkunde) an der Schlesischen Friedrich-Wilhelms-Universität zu Breslau immatrikuliert und erhielt hier am 8. Dezember 1931 die Approbation als Zahnarzt. Nach 3monatlicher Beschäftigung in der Abteilung für Zahnerhaltungskunde der Universitätsklinik Breslau bin ich seit dem 1. Juli 1932 als außerplanmäßiger Assistent an der chirurgischen Abteilung desselben Instituts tätig.

Ich bin preußischer Staatsangehöriger und evangelischer Konfession.

Breslau, den 14. März 1933.

Georg Hausam

Literaturverzeichnis.

André: Die Berechtigung der festen Brücke und deren Indikationen.
Nordisk Odontologiskt Archiv 1929 Nr. 5.

Ante: Zitiert nach Thielemann.

Bock: Brückenarbeiten.
Fortschr. d. Zhlkd. 1927.

Chapey: Considérations sur l'emploi de la dent Pontopin.
(Referent: Nipperdey in Fortschr. d. Zhlkd. 1929).

Fehr: 1. Die Keramik in der allgemeinen Praxis.
Vjschr. f. Zhlkd. 1931.

2. Gestaltung von Brückenzwischengliedern.
Rundfunkvortrag am 11. 3. 32.

Fritsch: Porzellanbrücken.
Fortschr. d. Zhlkd. 1928.

Hanstein: Unterspülbare Brücken? und anschließende Diskussion: Fritsch, Lewald, Müller, Rumpel, Stärke, Thielemann in Zahnärztl. Rundsch. 1930, 47. Türkheim, Reichenbach in Zahnärztl. Rundsch. 1930, 52.

Häupl u. I. Reichborn-Kjennerud: Moderne zahnärztliche Kronen- und Brückenarbeiten.

Heintz: Die Becherfacette.
Zahnärztl. Rundsch. 1930, 51.

Kieffer: Zitiert nach Rumpel.

Klughardt: Brückenarbeiten.
Fortschr. d. Zhlkd. 1925, 1926, 1928, 1929, 1930, 1931.

Köhler: Fehlgriffe in der Zahnersatzkunde.
Fortschr. d. Zhlkd. 1929.

Knoche: Praktische Beiträge zur prothetischen Keramik.
Deutsche Zahnheilkunde Heft 80, 1931.

Le Gro, Hovestad, Brekhus: Zitiert nach Bock.

Le Gro-Gratzinger: Zahnärztliche Porzellanarbeiten.

Loos: Ueber die Zweckmäßigkeit, Aesthetik und Hygiene des Brückenersatzes.
Vjschr. f. Zhlkd. 1927.

Lewald: 1. Ueber die Verwendung von Porzellan bei festen Brücken mit Hilfe d. Pontopin-Idealzahnes.
Z. Rdsch. 1928, 26.

2. Die Verwendung des Truponticzahnes bei Brückenersatz.
Z. Rdsch. 1930, 7.

3. Brückenarbeiten mit Steeles auswechselbaren Sanitary-Pontics.
Z. Rdsch. 1931, 15.

4. Pontics bei festsitzenden Brückenarbeiten.
Vjschr. f. Zhlkd. 1931, 1932.

5. Der Cerapontzahn.
Z. Rdsch. 1932, 12.

6. Pontics nach Haverstick.
Z. Rdsch. 1932, 36.

7. Das Glasieren von abgeschliffenen Porzellanflächen.
D. Z. Wchschr. 1932.

Lindblom: „Root-tip" Konstruktionen mit Steeles Facetten und Beschlägen.
D. Mtschr. f. Zhlkd. 1928.

Münch: Die Eve-Mantelkrone, ein Kunstzahn vielseitiger Verwendungsmöglichkeit. Sonderdruck.

Port-Euler: Lehrbuch der Zahnheilkunde.
Berlin 1929.

Reichenbach: Untersuchungen zur Frage einer zweckmäßigen Gestaltung des Brückenkörpers.
Vjschr. f. Zhlkd. 1931.

Riege: Das rationelle Brückenglied.
Z. Rdsch. 1932, 43.

Rumpel: Klinik der zahnärztlichen Prothese.
Vjschr. f. Zhlkd. 1927.

Schönbeck: Materialkunde.

Thielemann: Porzellanwurzelzähne.
Z. Rdsch. 1928, 35.

Trebitsch: Ein neues Verfahren bei Brücken mit Porzellanzähnen.
Z. Mtschr. 1923.

Weidinger: Zähne mit lebender Pulpa als Brückenpfeiler.
Z. Rdsch. 1926, 41.

Wehlau: Amerikanische Zahnheilkunde.
Berlin 1927.